



ISSN: 2230-9926


Available online at <http://www.journalijdr.com>

IJDR

International Journal of Development Research

Vol. 12, Issue, 09, pp. 58980-58982, September, 2022

<https://doi.org/10.37118/ijdr.25227.09.2022>



RESEARCH ARTICLE

OPEN ACCESS

PETROSECTOMIA SUBTOTAL PARA IMPLANTE COCLEAR APÓS OTITE EXTERNA NECROTIZANTE

José Carlos Rodrigues Chaves Junior^{1*}, Felipe Felix², Debora Gobbo³, Hugo Valter Lisboa Ramos⁴, Claudiney Candido Costa⁵, Pauliana Lamounier Duarte e Silva⁶

¹Residente de Otorrinolaringologia no Centro Estadual de Reabilitação e Readaptação Dr. Henrique Santillo (CRER, Goiânia, Goiás, Brasil); ²Preceptor no serviço de otorrinolaringologia do Hospital Universitário Clementino Fraga Filho (HUCFF/UFRJ, Rio de Janeiro, Brasil); ³Adjunta no serviço de Fonoaudiologia do Centro Estadual de Reabilitação e Readaptação Dr. Henrique Santillo (CRER, Goiânia, Goiás, Brasil); ⁴Coordenador do serviço de otorrinolaringologia do serviço de otorrinolaringologia do Centro Estadual de Reabilitação e Readaptação Dr. Henrique Santillo (CRER, Goiânia, Goiás, Brasil); ⁵Supervisor do serviço de otorrinolaringologia do Centro Estadual de Reabilitação e Readaptação Dr. Henrique Santillo (CRER, Goiânia, Goiás, Brasil); ⁶Preceptora no serviço de otorrinolaringologia do Centro Estadual de Reabilitação e Readaptação Dr. Henrique Santillo (CRER, Goiânia, Goiás, Brasil)

ARTICLE INFO

Article History:

Received 10th August, 2022

Received in revised form

20th August, 2022

Accepted 07th September, 2022

Published online 30th September, 2022

Key Words:

Implante coclear, Mastoide, Otite externa necrotizante, Perda auditiva neurossensorial.

*Corresponding author:

José Carlos Rodrigues Chaves Junior,

ABSTRACT

A otite externa necrotizante é uma infecção invasiva do conduto auditivo externo e da base do crânio, que quando associado a infecções crônicas da orelha, tais como otite média crônica, torna ainda mais desfavorável o implante coclear. Nesses casos, a petrosectomia subtotal mostra-se um procedimento útil para prevenir a recorrência da doença crônica e diminuir as chances de complicações pós-operatórias.

Copyright © 2022, José Carlos Rodrigues Chaves Junior. This is an open access article distributed under the Creative Commons Attribution License, which permits unrestricted use, distribution, and reproduction in any medium, provided the original work is properly cited.

Citation: José Carlos Rodrigues Chaves Junior, Felipe Felix, Debora Gobbo, Hugo Valter Lisboa Ramos, Claudiney Candido Costa, Pauliana Lamounier Duarte e Silva. 2022. "Petrosectomia subtotal para implante coclear após otite externa necrotizante", *International Journal of Development Research*, 12, (09), 58980-58982.

INTRODUCTION

O implante coclear é um método bem estabelecido para a reabilitação auditiva em pacientes com perda auditiva neurossensorial, sendo baixas as taxas de complicações pós-operatórias se ausência de doenças na área mastoidea receptora.^{1,2}A abordagem considerada procedimento padrão para o implante é a mastoidectomia com timpanotomia posterior, possibilitando a visualização do promontório ou da janela redonda, o que permite a introdução do eletrodo. Quando há a presença de doença crônica da orelha, a colocação do implante coclear se torna desafiadora devido a diversos fatores tais como risco de infecção, meningite, colesteatoma recorrente e extrusão do dispositivo.^{2,3} A otite externa maligna, também chamada de otite externa necrotizante (OEN), é uma infecção invasiva do conduto auditivo externo e da base do crânio, comum em pacientes idosos e

com diabetes mellitus. Com o avançar da doença podem ocorrer além de osteomielite da base de crânio e da articulação temporomandibular (ATM), o surgimento de paralisia de nervos cranianos.^{4,5}A infecção pode passar através das fissuras de Santorinido conduto auditivo externo (CAE) para a mastoide e para parótida. Para que se possa avaliar a extensão da doença e se há ou não erosão do osso timpânico, espessamento de tecidos moles, velamento da mastoide, sequestro no CAE ou erosão da base de crânio, o exame de imagem mais importante é a tomografia computadorizada do osso temporal com contraste. Tal exame, todavia, não ajuda na avaliação da evolução da doença, já que as alterações ósseas são normalmente persistentes, sendo complementado, portanto, com a cintilografia.^{4,5} Relatamos abaixo o caso clínico de um paciente com amaurose bilateral e perda auditiva profunda bilateral, apresentando otite média crônica associada a otite externa necrotizante. Após tratamento clínico, foi submetido à petrosectomia subtotal para colocação de implante coclear.

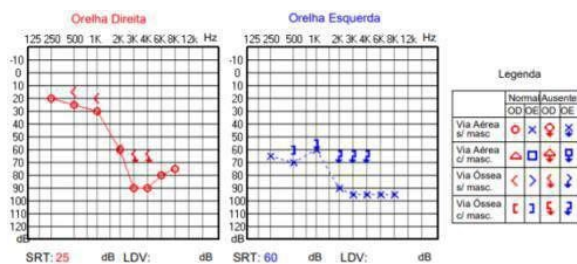


Figura 1. Audiometria no início do acompanhamento. Perda auditiva neurossensorial de grau moderado à direita e severo à esquerda

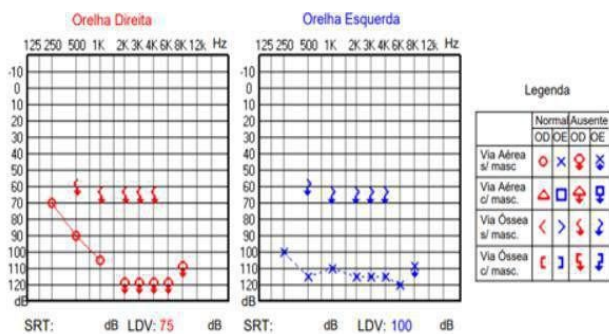


Figura 2. Audiometria 1 mês após a primeira. Perda auditiva neurossensorial de grau profundo em ambas as orelhas

Relato de Caso: H.X.M, 66 anos, masculino, com histórico de amaurose bilateral por retinite pigmentosa, diabetes mellitus (DM) e otalgia à direita importante. Procurou atendimento otorrinolaringológico em março de 2019, relatando perda auditiva progressiva há dois anos; à audiometria apresentava perda auditiva do tipo neurossensorial (NS) de grau moderado à direita e severo à esquerda (Figura 1), sendo que após um mês evoluiu para perda auditiva NS de grau profundo em ambas as orelhas (Figura 2). À otoscopia apresentava edema significativo tanto do conduto auditivo externo quanto da região parotídea à direita, sendo que em ouvido esquerdo não haviam particularidades. Durante investigação foi diagnosticado, por meio de ressonância nuclear magnética de crânio, um meningioma no conduto auditivo interno (CAI) à esquerda. À tomografia computadorizada de ossos temporais foi identificado o desenvolvimento da mastoide direita, com arterite bilateral das articulações temporomandibulares, tendo sido feito o diagnóstico de otite média crônica associada a otite externa necrotizante e iniciado tratamento.

No decorrer do tratamento clínico em 2019 foram necessárias duas internações tanto para controle da otite externa necrotizante quanto do diabetes mellitus descompensado, sendo acompanhado pela infectologia e endocrinologia. Foi coletada cultura da secreção de CAE, sendo a mesma positiva para *Pseudomonas aeruginosa*, e realizado antibioticoterapia direcionada pelo antibiograma. Na primeira internação foi usado ciprofloxacino endovenoso e na segunda, ceftazidima. Durante esse período o paciente evoluiu com paralisia facial periférica grau IV de House – Brackmann. Em setembro de 2019 foi submetido à 10 sessões de terapia com câmara hiperbárica para tratamento da otite externa necrotizante com posterior timpanomastoidectomia à direita, visando controle da infecção na cavidade mastoideia. Após 3 meses, obteve-se controle da otite externa necrotizante, confirmado pela melhora clínica do paciente, remissão da otalgia, normalização da velocidade de hemossedimentação (VHS) e cintilografia com gálio demonstrando baixa intensidade de captação do radiotraçador. Foi indicado petrosectomia subtotal para implante coclear (IC) à direita (Figura 3) com obliteração da cavidade mastoideia com gordura abdominal (Figura 4) e fechamento do conduto auditivo externo em fundo cego (Figura 5). A cirurgia foi realizada sem intercorrências e o implante coclear foi ativado com 45 dias de pós-operatório.

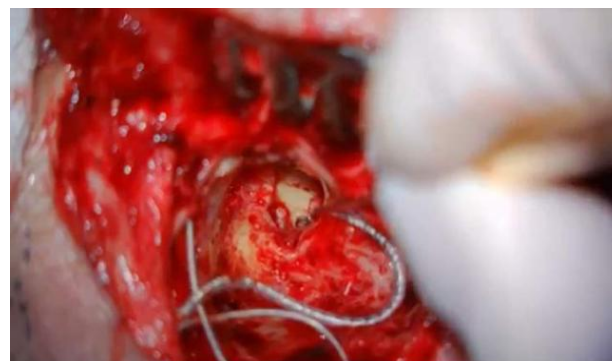


Figura 3. Intra-operatório. Colocação de implante coclear após petrosectomia subtotal.

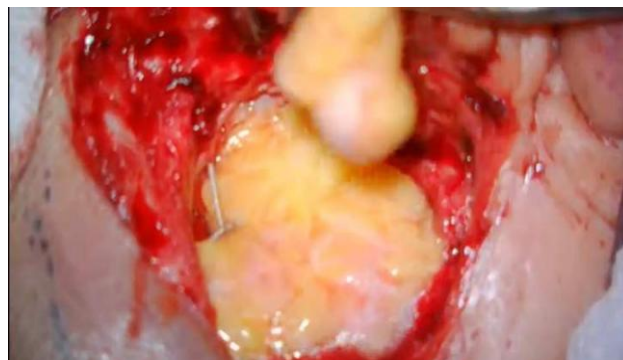

Figura 4. Intra-operatório. Oclusão da cavidade mastóideia com gordura abdominal

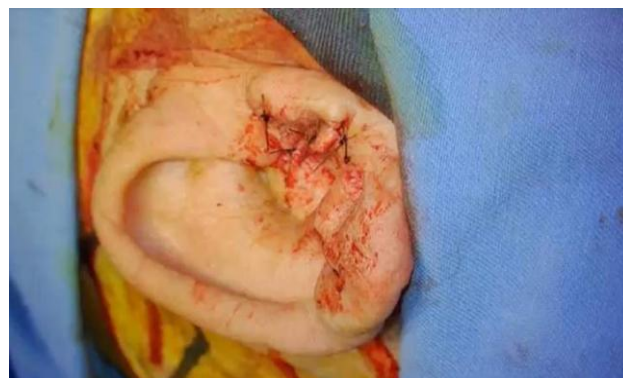

Figura 5. Intra-operatório Fechamento em fundo cego do conduto auditivo externo

DISCUSSÃO

O implante coclear em pacientes com doença crônica da orelha é uma medida desafiadora, principalmente quando associada à OEN. Nesse contexto, a petrosectomia subtotal combinada com a obliteração da cavidade timpanomastoideia foi descrita como procedimento padrão e seguro para o tratamento de infecção crônica e recorrente do osso temporal, fornecendo solução estável e de longo prazo para a condição da doença crônica na orelha. O procedimento envolve a erradicação de todas as células e mucosas na pirâmide petrosa, seguido do fechamento da tuba auditiva e posterior fechamento do CAE em fundo cego. Quando o paciente apresenta perda auditiva neurossensorial sem ganho funcional satisfatório com os aparelhos auditivos convencionais o IC pode ser indicado, desde que com a cavidade receptora sem infecção.⁶ Nesses casos em que a cavidade mastoideia apresente condições desfavoráveis ao implante, a resolução do processo infeccioso deve ser buscada. Na petrosectomia subtotal, a oclusão da tuba auditiva e a utilização de retalhos de tecido musculopérmio vascularizados ou de gordura abdominal geram maior isolamento do ouvido médio em relação ao ambiente externo, prevenindo recorrência da doença crônica, o que poderia prejudicar o

funcionamento do IC.^{1,2} A amaurose e a perda auditiva profunda apresentadas pelo paciente acarretaram em uma perda abrupta da sua interação com o meio. A resolução do quadro infeccioso à direita apresentava-se como imperativa, uma vez que o IC à esquerda era contraindicado devido a presença de meningioma. Esta era a única medida capaz de devolver ao paciente a sua qualidade de vida e possível retorno às suas atividades de rotina. Com relação aos exames complementares no diagnóstico da OEN, os exames de localização anatômica, como a tomografia computadorizada e a ressonância magnética, podem ser úteis no diagnóstico da doença. A cintilografia óssea com tecnécio (^{99m}Tc), que é um marcador de radionuclídeo que se acumula em áreas com atividade osteoblástica, torna-se também um marcador bastante sensível ao diagnóstico. Já a cintilografia com gálio é mais específica do que a cintilografia óssea, sendo usada para acompanhar a atividade da doença, uma vez que o radioisótopo é incorporado em granulócitos e bactérias. Todavia, alguns autores relatam que a cintilografia com gálio normal pode ser encontrada em pacientes com doença recorrente.⁵ O tratamento clínico da otite externa necrotizante é longo e desafiador. Sabendo disso, para nortear a terapêutica, a literatura preconiza que em casos de doença com intensidade moderada a grave, inicialmente o paciente seja internado para tratamento endovenoso, geralmente com ceftazidima até saída de cultura, associado com controle do DM e limpeza frequente do CAE. Em casos leves, geralmente é prescrito ciprofloxacino e há acompanhamento ambulatorial. Alguns critérios de cura abrangem: cicatrização da pele do CAE, culturas negativas e normalização do VHS.⁴ A terapia com oxigênio hiperbárico no caso do paciente em questão foi utilizada para esfriar o processo inflamatório, agindo como coadjuvante tanto na diminuição da otalgia quanto dos marcadores inflamatórios. Dessa forma, foi um procedimento efetivo para a realização da timpanomastoidectomia, que tinha como escopo o controle da doença para a posterior realização do implante coclear. Doenças crônicas da orelha apresentam tratamento laborioso, principalmente quando o seu controle é necessário para resgatar a audição de um paciente que já havia perdido a visão e sua conexão com o meio.

CONCLUSÃO

A petrosectomia é o procedimento preconizado para o implante coclear em pacientes com doenças crônicas da orelha média, apresentando excelentes resultados quando bem indicada.

REFERÊNCIAS

- Casserly P, Friedland PL, Atlas, M.D. The role of subtotal petrosectomy in cochlear implantation. *J LaryngolOtol*. 2016; 130:35–40. doi: 10.1017/S0022215116000979.
- Kirkby-Strachan G, Que-Hee C. Implantable hearing devices – An update. *Aust Fam Physician*. 2016; 45:370-3.
- Mangus B, Rivas A, Tsai BS, Haynes DS, Roland JT. Surgical techniques in cochlear implants. *Otolaryngol Clin North Am*. 2012; 45:69-80. doi: 10.1016/j.otc.2011.08.017.
- Melo AA, Widolin LC, Mayer DLB, Pinto AXM, Leão FS. Afeções da Orelha Externa. In: Pignatari SSN, Lima WTA, editors. *Brazilian Association of Otorhinolaryngology and Cervico-facial surgery. Otorhinolaryngology Treaty*. 3rd Edition. Rio de Janeiro: Elsevier, 2018.p.8108-530.
- Schwab B, Kludt E, Maier H, Lenarz T, Teschner M. Subtotal petrosectomy and CodacsTM: new possibilities in ears with chronic infection. *Eur Arch Otorrhinolaryngol*. 2015; 273, 1387-91. doi: 10.1007/s00405-015-3688-4.
- UpToDate [database online]. Grandis J. R.; Yu V. L.: Malignant (necrotizing) external otitis; 2019. Updated November 11, 2019. Available at: https://www.uptodate.com/contents/malignant-necrotizing-external-otitis?search=otite%20externa%20maligna&source=search_result&selectedTitle=1~15&usage_type=default&display_rank=1. Accessed August 30, 2020.
