



ISSN: 2230-9926

Available online at <http://www.journalijdr.com>

IJDR

International Journal of Development Research

Vol. 13, Issue, 09, pp. 63691-63693, September, 2023

<https://doi.org/10.37118/ijdr.27141.09.2023>



RESEARCH ARTICLE

OPEN ACCESS

NEUROCISTICERCOSE

Arthur de Bastos Monteiro¹, Tomas Costa Arslanian², Mateus Costa Campos², Arthur de Barros Andrade², Pedro Henrique Ximenes Patier² and João Guilherme Marques Castello Branco Levy²

¹Unidade de Neurocirurgia, Hospital de Base do Distrito Federal - HBDF, Instituto de Gestão Estratégica de Saúde do Distrito Federal - IGESDF, SMHS, Área Especial, Quadra 101, Asa Sul, Brasília (DF), CEP 70.330-150;
²Faculdade de Ciências e Educação em Saúde, Centro Universitário de Brasília, Setor de Edifícios Públicos Norte 707/907, Asa Norte, Brasília-DF, Brasil

ARTICLE INFO

Article History:

Received 11th June, 2023
Received in revised form
19th July, 2023
Accepted 28th August, 2023
Published online 29th September, 2023

KeyWords:

Derivação Ventricular Externa,
Neurocisticercose, Teníase,
Tomografia Computadorizada.

*Corresponding author:

Arthur de Bastos Monteiro

ABSTRACT

Introdução: A neurocisticercose (NCC) é uma doença infecciosa causada pelas larvas do cestódeo *Taenia solium*. Existem 2 apresentações de NCC, a forma parenquimale a extraparenquimal, cada uma com seus achados clínicos e tratamentos específicos. **Relato de Caso:** Paciente, 53 anos, sexo masculino, sem comorbidades, admitido no Departamento de Emergência em 30 de julho de 2023, aos cuidados da Neurocirurgia para avaliação de quadro de síncope associado a abalos musculares e a liberação esfinteriana vesical. Tomografia Computadorizada (TC) evidenciou hidrocefalia supratentorial e lesão hipodensa medindo 1,4 x 1,2cm, com realce periférico. **Discussão:** Cistos parenquimatosos normalmente estão associados com epilepsia e são mais facilmente manejados. Já cistos extraparenquimatosos, são mais comumente relacionados com hidrocefalia e podem requerer neurocirurgia além do tratamento medicamentoso. **Conclusão:** A natureza pleomórfica da NCC torna essencial a caracterização dos casos de acordo com a localização das lesões, tanto para o diagnóstico, quanto para o tratamento.

Copyright©2023, Arthur de Bastos Monteiro et al. This is an open access article distributed under the Creative Commons Attribution License, which permits unrestricted use, distribution, and reproduction in any medium, provided the original work is properly cited.

Citation: Arthur de Bastos Monteiro, Tomas Costa Arslanian, Mateus Costa Campos, Arthur de Barros Andrade, Pedro Henrique Ximenes Patier and João Guilherme Marques Castello Branco Levy. 2023. "Neurocisticercose". International Journal of Development Research, 13, (09), 63691-63693.

INTRODUCTION

A neurocisticercose (NCC) é uma doença infecciosa causada pelas larvas do cestódeo *Taenia solium*. O *T. solium* é um verme parasitário de múltiplos hospedeiros com um complexo ciclo de transmissão, circulando entre o porco, seu hospedeiro definitivo, e o seu hospedeiro intermediário ou acidental, o ser humano. A infecção por *T. solium* ocorre através da ingestão de alimentos ou água contaminados e da ingestão de carne suína crua ou mal cozida. Ao consumir carne de porco contendo cistos vivos de *T. solium*, o cisticercose se desenvolve em uma tênia adulta no intestino humano, liberando ovos que são expelidos nas fezes humanas. A cisticercose se desenvolve quando, após a ingestão de ovos de *T. solium*, as larvas migram e formam cistos, normalmente no tecido muscular do hospedeiro. Porcos podem abrigar milhares de cistos (DEL BRUTO et al., 2021). Quando cisticercoses de *T. solium* se desenvolvem no cérebro humano, a condição é definida como NCC. A NCC afeta entre 2,5 e 8,3 milhões de pessoas anualmente. Sendo a principal causa de epilepsia prevenível no mundo (GRIPPER et al., 2017). Existem 2 tipos de NCC, a NCC parenquimal, quando as larvas de *T. solium* são encontrados no tecido cerebral, e a NCC

extraparenquimal, quando encontrados nos espaços intraventriculares e nos espaços subaracnoideos do cérebro e da medula espinhal. A NCC parenquimal normalmente se manifesta com cefaleia e convulsões, e geralmente tem um prognóstico melhor, uma vez que as convulsões tendem a responder bem ao tratamento medicamentoso com anticonvulsivantes. A NCC extraparenquimal pode resultar em hidrocefalia e hipertensão intracraniana, e um prognóstico pior, muitas vezes necessitando de neurocirurgia. O diagnóstico é realizado com uma exame clínico detalhada, testes sorológicos e a utilização de neuroimagem (WHITE et al., 2018).

Relato de caso: Paciente, 53 anos, sexo masculino, sem comorbidades e sem uso de medicações de uso contínuo, é admitido no Departamento de Emergência em 30 de julho de 2023, aos cuidados da Neurocirurgia para avaliação de quadro de síncope associado a abalos musculares e a liberação esfinteriana vesical. Paciente apresenta histórico de cefaleia holocraniana progressiva e refratária à analgésicos comuns há 20 dias, associada a vários picos febris de até 38°C, e episódios de síncope no trabalho. Ao exame físico, apresentava pressão arterial de 112x79 mmHg, frequência cardíaca de 89bpm, saturação periférica de 96% em ar ambiente, frequência respiratória de 14irpm e temperatura axilar de 36,4°C.

Encontrava-se em regular estado geral, Escala de Coma da Glasgow 14, sonolento, orientado, bradpsíquico, linguagem preservada, pupilas isobáricas e fotorreagentes, movimentação ocular extrínseca preservada, mímica facial simétrica, força muscular grau V nos quadros membros, reflexos osteotendíneos vivos e simétricos, sem alteração de sensibilidade, coordenação e equilíbrio preservados e ausência de sinais meníngeos. Diante da suspeita de meningoencefalite, é realizado tomografia computadorizada (TC) de crânio sem contraste e exames laboratoriais. Tomografia evidenciou hidrocefalia (HCF) supratentorial com aumento de ventrículos laterais e abertura de cornos temporais bilateralmente, com sinais de transudação líquórica. Apresentou também lesão hipodensa medindo 1,4 x 1,2cm, com aparente realce periférico, em lobo temporal direito, próximo ao corno temporal do ventrículo lateral direito. Exames laboratoriais demonstraram leucocitose e exame líquórico apresentou pressão de abertura de 20cmH₂O e resultados conforme descrito na Tabela 1, com aumento da celularidade a custos de linfócitos, hiperproteinorraquia e hiperglicorraquia. Paciente é admitido pela Unidade de Neurocirurgia e solicitados novos exames. TC com contraste, que evidencia lesões mantidas, sem piora significativa à imagem. Sorologias para HIV, Sífilis, Doença de Chagas, Hepatite B e C não reagentes. Bacterioscopia do líquor não foram evidenciados microrganismos coráveis pelo GRAM, cultura do líquor não houve crescimento de bactérias aeróbias ou de fungos. Tuberculose genexpert do líquor não reagente. Sorologia para Neurocisticercose (ELISA) e teste rápido para *Cryptococcus* não realizados por falta de Kit no laboratório.

Tabela 1. Evolução dos Exame de Líquor da admissão e comparativo

Exame de Líquor	Valor de Referência	Admissão (31/07/2023)	Comparativo (06/08/2023)
Cor	~	Incolor	Xantocrômico
Aspecto	~	Límpido	Límpido
Hemácias	~	0,00	350,00
Células	0 ~ 5	25,00	15,00
Nucleadas			
Neutrófilos	~	1	38
Linfócitos	~	90	42
Monócitos	~	9	20
Glicose	40 ~ 80	96	85
Proteínas	10 ~ 50	97	26
Ureia	~	24	30
Cloretos	112 ~ 132	118	120
TGO	~	30	13
LDH	~	97	50

Fonte: Autores

Frente ao quadro do paciente, optou-se pela realização de uma Derivação Ventricular Externa (DVE). Paciente é admitido no Bloco Cirúrgico com realização de anestesia geral, seguida da execução da assepsia, tricotomia, infiltração de anestésico local e colocação de campos estéreis e procedida incisão frontal paramediana a direita com bisturi frio e monopolar até o plano ósseo. O periosteio é descolado com rugina e é realizada a trepanação manual na área de incisão cirúrgica até o plano da dura-máter. É realizada a durotomia com bisturi frio (lâmina 11) e punção ventricular com saída de líquor de aspecto hipertensivo. Foi executado a tunelização do catéter proximal a cerca de 6cm da incisão e fixado. O DVE foi configurado na pressão de 15cmH₂O. Sem intercorrências cirúrgicas ou anestésicas. Em 4 de agosto de 2023, realiza-se TC de controle pós DVE, que demonstra redução importante de ectasia ventricular, sem sinais de transudação. Paciente encontra-se em bom estado geral, hemodinamicamente estável sem uso de drogas vasoativas. É realizado Teste de Shunt em 7 de agosto de 2023. Após 48h, há melhora progressiva do estado geral e é realizada uma nova TC de crânio, sendo observada a redução mantida da ectasia ventricular. Desse modo, opta-se por retirar DVE devido a estabilidade neurológica. É realizado Ressonância Magnética (RM) do crânio com contraste em 10 de agosto de 2023, evidenciando lesão com sinal heterogêneo predominantemente hiperintenso em T2 localizada na porção medial do lobo temporal direito, delimitando algumas áreas centrais císticas, com realce predominante periférico e irregular pelo

agente de contraste medindo cerca de 2,7 x 2,0 cm. Hiperintenso T2 discreto difuso na superfície subependimária periventricular. Leve ectasia simétrica difusa do sistema ventricular, compensatória atrofia encefálica, associado a leve dilatação dos ventrículos laterais, sem sinais hipertensivos (Figura 1).

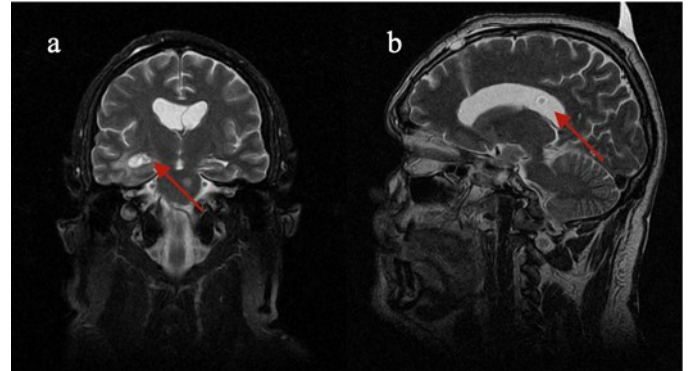


Figura 1. Imagens de ressonância magnética de crânio com contraste, cortes coronal (imagem “a”) e sagital (imagem “b”), onde se observam lesão com sinal heterogêneo predominantemente hiperintenso em T2 localizada na porção medial do lobo temporal direito, com realce predominante periférico e irregular pelo agente de contraste medindo cerca de 2,7 x 2,0cm (imagem “a”) e uma segunda lesão, esta intraventricular, também com sinal heterogêneo, medindo cerca de 0,7 x 0,8 cm. (imagem “b”)

Após realização de RM, realizou-se uma reunião clínica de neuroradiologia, sendo definido como principal hipótese de neurocisticercose intraventricular e intraparenquimatosa em fase ativa e epilepsia focal de etiologia estrutural, sendo iniciado Levetiracetam e corticoterapia, não necessitando de novas abordagens cirúrgicas no momento. Paciente deverá realizar acompanhamento neurológico ambulatorial.

DISCUSSÃO

A *T. solium* é uma espécie de tênia que se encontra distribuída globalmente, porém com uma maior incidência e prevalência em áreas rurais da América Latina, Sul e Sudeste Asiático, e África subsaariana. Em seres humanos, pode apresentar duas formas clínicas, a teníase e a cisticercose. A teníase se refere à infecção intestinal causada pelas tênias adultas. As larvas resultantes da infecção por *T. solium* formam cistos nos músculos, pele, olhos ou sistema nervoso central, dando origem à cisticercose (GRIPPER *et al.*, 2016). Quando esses cistos se desenvolvem no SNC, denomina-se neurocisticercose. Em seres humanos, a NCC pode levar a condições clínicas graves (DEL BRUTO *et al.*, 2017). A NCC apresenta uma ampla diversidade de manifestações clínicas, influenciada pela quantidade e pelo tamanho dos cistos cisticercos, o estágio de desenvolvimento em que se encontram e sua localização no cérebro. Essa complexidade acarreta desafios no diagnóstico e na determinação do estágio da doença (GARCIA *et al.*, 2017).

Pacientes assintomáticos ou oligossintomáticos raramente procuram atendimento. A forma parenquimatosa da doença é marcada por provocar convulsões e cefaleia. Já a NCC subaracnoide pode desencadear uma inflamação extensiva nessa região, culminando em um quadro de aracnoidite, podendo desencadear, por exemplo, a evolução de hidrocefalia. A hidrocefalia também pode se desenvolver por meio de outro mecanismo, que envolve a obstrução do fluxo do líquido cefalorraquidiano (LCR). Essa obstrução pode ocorrer devido à presença significativa de parasitas no espaço subaracnoide ou à deposição de cistos no sistema ventricular (DEL BRUTO *et al.*, 2020). A neuroimagem desempenha um papel fundamental no diagnóstico da NCC, sendo o método padrão-ouro para visualizar cisticercos no SNC, permitindo obter informações sobre a quantidade, a localização, o estágio de desenvolvimento e a avaliação da resposta inflamatória do hospedeiro contra os cistos. A TC é a técnica de imagem mais comumente empregada para o diagnóstico (WHITE *et*

al., 2018). No entanto, é importante notar que a TC é menos sensível do que a RM na detecção de cistos intraventriculares. Métodos sorológicos também desempenham um papel importante no diagnóstico. Eles possibilitam a detecção de anticorpos específicos anti-*T. solium* ou antígenos de *T. solium* no sangue, na urina e no LCR. O ensaio imunoeletrotransferência por enzimas (EITB) é capaz de identificar anticorpos específicos para antígenos de *T. Solium* (BUTALA *et al.*, 2021). A detecção de anticorpos de *T. solium* por meio do ensaio imunoenzimático (ELISA) geralmente apresenta uma especificidade e sensibilidade inferiores em comparação ao EITB. Entretanto, o método ELISA é útil para avaliar o tratamento de cistos localizados fora do parênquima cerebral. Uma das principais complicações da NCC é a epilepsia. Estudos indicam que um indivíduo com infecção por NCC tem quase três vezes mais probabilidade de desenvolver epilepsia em comparação a alguém não infectado. Ademais, percebe-se que há uma proporção média de cerca 30% de casos de epilepsia associados à infecção por NCC (GARCIA *et al.*, 2017). Isso demonstra que, dentro das populações epiléticas, sobretudo em áreas de risco, aproximadamente um terço dos casos de epilepsia podem estar relacionado à infecção por *T. solium* (GRIPPER *et al.*, 2017).

A natureza pleomórfica da NCC doença torna essencial a caracterização dos casos de acordo com a viabilidade dos cistos, a intensidade da resposta imunológica do hospedeiro aos parasitas e a localização das lesões. Essa caracterização é crucial para a implementação de um plano terapêutico eficaz (BUTALA *et al.*, 2021). No início do tratamento, é fundamental concentrar-se no manejo das manifestações clínicas e nos mecanismos patogênicos que contribuem para essas manifestações, com destaque para a hidrocefalia e as convulsões (OSSORIO *et al.*, 2018). O praziquantel e o albendazol têm demonstrado fortes propriedades cisticidas e contribuíram para melhorar significativamente o prognóstico de pacientes com NCC. É importante ressaltar que, devido à diversidade das apresentações da NCC, a abordagem terapêutica pode variar de acordo com as características específicas de cada caso, necessitando de um tratamento mais personalizado para cada paciente (DEL BRUTO *et al.*, 2021). No presente caso, o paciente apresentava tanto sintomas típicos de NCC parenquimatoso quanto de NCC extraparenquimatoso, cefaleia e crise convulsiva, e hidrocefalia, respectivamente. Os exames de imagem realizados, principalmente a RM, demonstraram que o paciente apresenta massas em lobo temporal direito, na ponte e intraventricular. Desse modo, percebe-se que a clínica apresentada pelo paciente corresponde com os achados radiológicos encontrados. Neste caso relatado, após a correção da hidrocefalia com a DVE, o paciente obteve melhora clínica e pode continuar o tratamento ambulatorialmente, não necessitando de outra intervenção cirúrgica no momento.

CONCLUSÃO

O quadro clínico da Neurocisticercose é diverso, podendo ser assintomático ou até se manifestando com cefaleia crônica, hidrocefalia, meningite, sintomas focais e epilepsia, sendo a principal causa de epilepsia prevenível no mundo. O diagnóstico é realizado com uma examinação clínica detalhada, testes sorológicos e a utilização de neuroimagem. Tanto a sintomatologia quanto o tratamento variam de acordo com o compartimento neural onde os cisticercos estão alojados. Cistos parenquimatosos normalmente estão associados com epilepsia e são mais facilmente manejados.

Já cistos extraparenquimatosos, são mais comumente relacionados com hidrocefalia e podem requerer neurocirurgia além do tratamento medicamentoso. Neste caso relatado, o paciente apresentou tanto cistos parenquimatosos quanto extraparenquimatosos, contudo o tratamento neurocirúrgico não se demonstra necessário no momento, sendo optado pelo tratamento medicamentoso e acompanhamento ambulatorial.

Agradecimentos: Os autores agradecem o Instituto de Gestão Estratégica de Saúde do Distrito Federal, instituição mantenedora do Programa de Residência Médica em Neurocirurgia do Hospital de Base.

REFERÊNCIAS

- Butala C, Brook TM, Majekodunmi AO, Welburn SC. 2021. "Neurocysticercosis: Current Perspectives on Diagnosis and Management". *Front Vet Sci.* 2021 May 10;8:615703. doi: 10.3389/fvets.2021.615703. PMID: 34041288; PMCID: PMC8141574
- Del Brutto OH, Nash TE, White AC Jr, Rajshekhar V, Wilkins PP, Singh G, Vasquez CM, Salgado P, Gilman RH, Garcia HH. Revised diagnostic criteria for neurocysticercosis. *J Neurol Sci.* 2017 Jan 15;372:202-210. doi: 10.1016/j.jns.2016.11.045. Epub 2016 Nov 21. PMID: 28017213.
- Del Brutto OH. Current approaches to cysticidal drug therapy for neurocysticercosis. *Expert Rev Anti Infect Ther.* 2020 Aug;18(8):789-798. doi: 10.1080/14787210.2020.1761332. Epub 2020 May 4. PMID: 32331507.
- Del Brutto OH. Twenty-five years of evolution of standard diagnostic criteria for neurocysticercosis. How have they impacted diagnosis and patient outcomes? *Expert Rev Neurother.* 2020 Feb;20(2):147-155. doi: 10.1080/14737175.2020.1707667. Epub 2019 Dec 25. PMID: 31855080.
- Garcia HH, Del Brutto OH; Cysticercosis Working Group in Peru. Antiparasitic treatment of neurocysticercosis - The effect of cyst destruction in seizure evolution. *Epilepsy Behav.* 2017 Nov;76:158-162. doi: 10.1016/j.yebeh.2017.03.013. Epub 2017 Jun 9. PMID: 28606690; PMCID: PMC5675823.
- Gripper LB, Welburn SC. Neurocysticercosis infection and disease-A review. *Acta Trop.* 2017 Feb;166:218-224. doi: 10.1016/j.actatropica.2016.11.015. Epub 2016 Nov 20. PMID: 27880878.
- Gripper LB, Welburn SC. The causal relationship between neurocysticercosis infection and the development of epilepsy - a systematic review. *Infect Dis Poverty.* 2017 Apr 5;6(1):31. doi: 10.1186/s40249-017-0245-y. PMID: 28376856; PMCID: PMC5381143.
- Osorio R, Carrillo-Mezo R, Romo ML, Toledo A, Matus C, González-Hernández I, Jung H, Fleury A. Factors Associated With Cysticidal Treatment Response in Extraparenchymal Neurocysticercosis. *J Clin Pharmacol.* 2019 Apr;59(4):548-556. doi: 10.1002/jcph.1346. Epub 2018 Nov 26. PMID: 30476351.
- White AC Jr, Coyle CM, Rajshekhar V, Singh G, Hauser WA, Mohanty A, Garcia HH, Nash TE. Diagnosis and Treatment of Neurocysticercosis: 2017 Clinical Practice Guidelines by the Infectious Diseases Society of America (IDSA) and the American Society of Tropical Medicine and Hygiene (ASTMH). *Am J Trop Med Hyg.* 2018 Apr;98(4):945-966. doi: 10.4269/ajtmh.18-88751. PMID: 29644966; PMCID: PMC5928844.
